

## i Generell info ML-306 5.des 2016

Emnekode: ML-306

Emnenavn: Patologi

Dato: 5.des

Varighet: 4 timer

Tillatte hjelpemidler: Ingen

Merknader: Ingen

### 1 Oppgave 1a

H&E er standard fargemetode for alle histologiske snitt . Hva står denne forkortelsen for? Hva fargers ved bruk av denne metoden? Beskriv prinsipp for denne fargemetoden og hvordan pH kan innvirke på fargerresultatet.

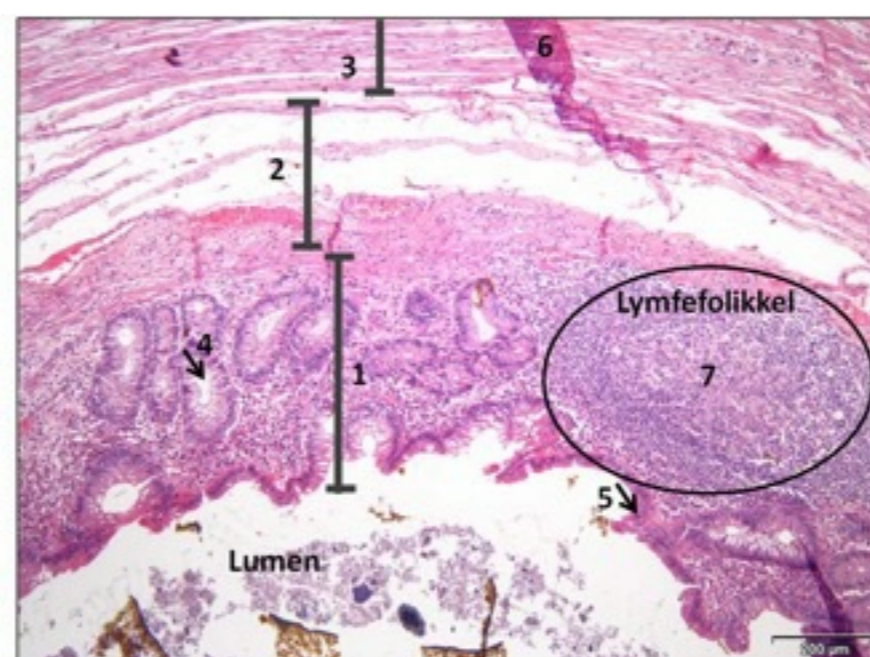
**Skriv ditt svar her...**

Format - | **B** *I* U  $\times_2$   $\times^2$  |  $\mathcal{I}_x$  | | | |  $\Omega$  | |  $\Sigma$  |

Words: 0

Maks poeng: 10

### 2 Oppgave 1b



Figur: Appendix vermiformis (H&E)

Appendix vermiformis tilhører histologisk sett tykktarmen fordi den har samme laginndeling. Identifiser lagene (1, 2 og 3) og strukturene (4, 5 og 6). Kommenter eventuelle artefakter i snittet.

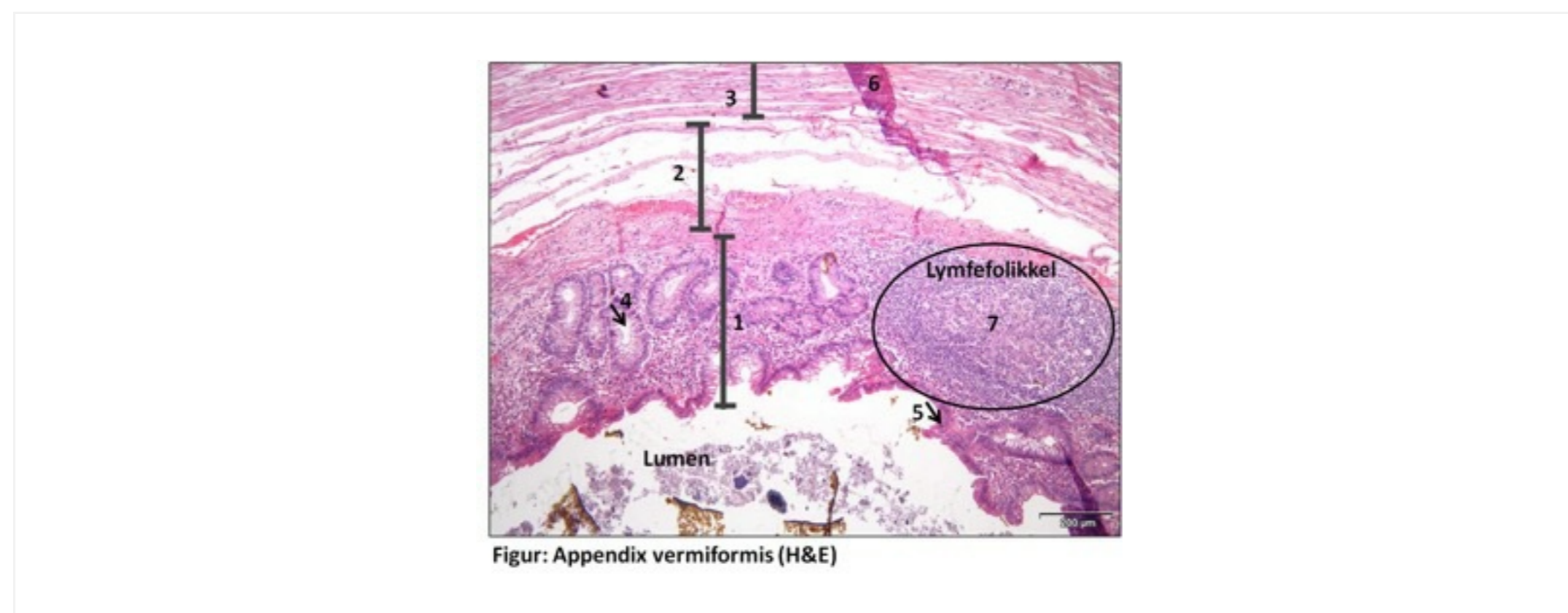
**Skriv ditt svar her...**

Format - | **B** *I* U  $x_2$   $x^2$  |  $I_x$  | | | | | | ABC

Words: 0











Maks poeng: 10

### 3 Oppgave 1c



I sentrum av lymfepolikkelen sees et lysere område (7). Hva kalles dette senteret og hva er funksjonen? Nevn minst et annet organ som har lymfepolikler med tilsvarende senter.

**Skriv ditt svar her...**

Format - | **B** *I* U  $x_2$   $x^2$  |  $I_x$  |   |    |   |  $\Omega$   |  |  $\Sigma$  | ABC | 











Words: 0

Maks poeng: 10

#### 4 Oppgave 1d

I kryptene i tarmen finnes det spesialiserte celler som produserer mucin (slim). Hva kalles disse cellene? Nevn to fargemetoder som påviser slimet i cellene. Vil disse fargemetodene også påvise sopp i vevet? I så fall hvilken metode?

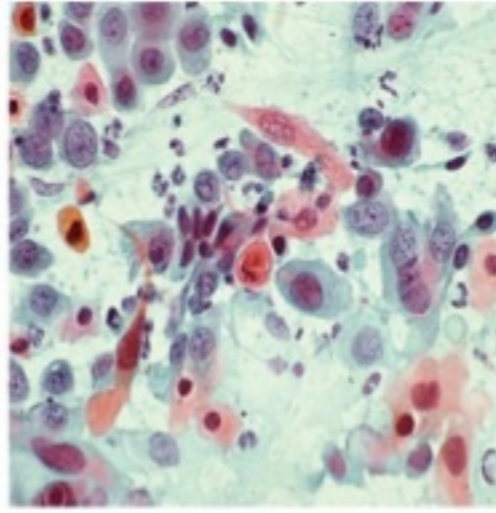
**Skriv ditt svar her...**

Format - | **B** *I* U  $x_2$   $x^2$  |  $I_x$  |   |    |   |  $\Omega$   |  |  $\Sigma$  | ABC | 

Words: 0

Maks poeng: 10

#### 5 Oppgave 2a



Cellene på bildet under har lysmikroskopiske detaljer forenlig med plateepitelcarcinom i cervix. Hvordan kan man ved hjelp av ulike kriterier skille et plateepitelcarcinom fra en høygradig forandring (HSIL)?

**Skriv ditt svar her...**

Format - | **B** *I* U  $x_2$   $x^2$  |  $I_x$  | | | |  $\Omega$  |  $\Sigma$  | ABC |











Words: 0

Maks poeng: 10

## 6 Oppgave 2b

Til tross for at man har innført masseundersøkelse mot livmorhalskreft i Norge er det fortsatt ca 300 kvinner som årlig får livmorhalskreft. Hva kan dette skyldes, og hvordan kan dette antallet reduseres?

**Skriv ditt svar her...**

Format - | **B** *I* U  $x_2$   $x^2$  |  $I_x$  |   |    |   |  $\Omega$   |  |  $\Sigma$  | ABC | 











Words: 0

Maks poeng: 10

## 7 Oppgave 3a

Beskriv kort målsettingen med patologisk-anatomiske undersøkelser ved mistanke om kreft.

**Skriv ditt svar her...**

Format - | **B** *I* U  $x_2$   $x^2$  |  $I_x$  |   |    |   |  $\Omega$   |  |  $\Sigma$  | ABC | 











Words: 0

Maks poeng: 10

## 8 Oppgave 3b

Du har akkurat tatt blodprøve av en mann på 80 år på poliklinikken på sykehuset der du jobber. Legen minstenker at pasienten har cancer i prostatakjertelen. Hvordan stilles diagnosen prostatakreft? Hvilke symptomer kan man se hos pasienter som har prostatakreft?

**Skriv ditt svar her...**

Format - | **B** *I* U  $x_2$   $x^2$  |  $I_x$  |   |    |   |  $\Omega$   |  |  $\Sigma$  | ABC | 











Words: 0

Maks poeng: 10

## 9 Oppgave 3c

Kreftceller har evnen til å spre seg (de metastaser). Gjør rede for hvilke steder i kroppen som er mest utsatt for slike metastaser (generelt, ikke bare ved prostatakreft)?

**Skriv ditt svar her...**

Format - | **B** *I* U  $x_2$   $x^2$  |  $I_x$  |   |    |   |  $\Omega$   |  |  $\Sigma$  | ABC | 











Words: 0

Maks poeng: 10

## 10 Oppgave 4a

En 62 år gammel kvinne har de siste månedene fått endret avføringsmønster og hun har flere ganger sett blod i avføringen. Hva tror du dette kan skyldes? Hvilke undersøkelser bør gjøres av denne kvinnen? Begrunn svaret.

**Skriv ditt svar her...**

Format - | **B** *I* U  $x_2$   $x^2$  |  $I_x$  |   |   |   |  $\Omega$   |  |  $\Sigma$  |  | 











Words: 0

Maks poeng: 10

**11 Oppgave 4b**

Hva er cøliaki, og hvordan diagnostiseres og behandles denne tilstanden?

**Skriv ditt svar her...**

Format - | **B** *I* U  $x_2$   $x^2$  |  $I_x$  |   |   |   |  $\Omega$   |  |  $\Sigma$  |  | 












Words: 0

Maks poeng: 10

**12 Oppgave 4c**

Gjør kort rede for hovedklassifiseringen av nyresvikt.

**Skriv ditt svar her...**

Format - | **B** *I* U  $x_2$   $x^2$  |  $I_x$  |   |    |   |  $\Omega$   |  |  $\Sigma$  |  | 

Words: 0

Maks poeng: 10